

COMUNICACION CORTA

Alteraciones histopatológicas del hipocampo de ratas inyectadas en ventrículo cerebral con extracto etanólico de *Bunodosoma granulifera*

Angel R. Concepción, Adiley Gómez, Teresita del Vallín y Abel Aneiros.

Laboratorio de Morfología, Centro de Bioactivos Marinos, Ministerio de Ciencia, Tecnología y Medio Ambiente, Loma y 37, Alturas del Vedado, Plaza de la Revolución, Código Postal 10600, Ciudad de La Habana, Cuba.

Recibido: 18 de junio de 1997. Aceptado: 10 de marzo de 1998.

Palabras clave: extracto etanólico, anémona, alteraciones histopatológicas y conductuales, hipocampo.
Key words: ethanolic extract, anemone, histopathological and behavioral alterations, hippocampus.

Es conocida la importancia que para el desarrollo de la Neurobiología ha tenido el estudio de los efectos producidos por sustancias neurotóxicas, extraídas de organismos marinos y terrestres, como el ácido kaínico, (obtenido a partir de algas marinas, hongos y setas), inyectadas por vía intracerebral.^{1,2} En la anémona marina *Bunodosoma granulifera* de las costas cubanas, se han encontrado diferentes compuestos, responsables de la gran actividad neurotóxica que presentan extractos obtenidos a partir de dicho animal.³ Extractos acético-acetónicos y etanólicos de esta anémona mostraron efectos epileptogénicos⁴ y en particular, del extracto acético-acetónico, se conoce su efecto histopatológico y conductual.⁵

Partiendo de estos antecedentes, se decidió estudiar la acción del extracto etanólico de *Bunodosoma granulifera* sobre el tejido cerebral. Se inyectó 1 μ L del referido extracto (10 mg/mL) en ventrículo cerebral de ratas Wistar de (280 \pm 20) g, que se sacrificaron por perfusión intracardial en diferentes horarios después de esta administración (6, 12, 24 y 72 h).

Se formaron dos grupos de animales: el experimental (cuatro animales/periodo de ensayo) y el control (dos animales/periodo de ensayo). Se utilizó pentobarbital sódico como anestésico general aplicado por vía intraperitoneal, a razón de 60 mg/kg de peso y lidocaína al 2 % como anestésico local. Se tomó una inclinación entre bregma y lambda de 1 mm. A

partir de bregma, se tomaron las coordenadas siguientes: anteroposterior: 0,5 mm; lateral: 1,7 mm; vertical o profundidad: 3,3 mm, según atlas de Paxinos y Watson.⁶ Las muestras se incluyeron en parafina y colorearon con hematoxilina-eosina, cresyl violeta y Kluver-Barrera. Los animales controles se inyectaron con disolución salina y se mani-

pularon mediante igual metodología.

Los animales controles no presentaron alteraciones conductuales y las alteraciones histopatológicas observadas fueron leves y puntuales, circunscritas al área de inyección dada fundamentalmente por edema, mientras el hipocampo de estos animales, no presentó ningún tipo de alteración (Fig. 1).




Fig. 1. Grupo control. Se observan las neuronas piramidales de la región CA3 del hipocampo, normales (100X).

Los animales experimentales mostraron convulsiones, con fuertes sacudidas, emisión de chillidos, erizamiento del pelo y expulsión de secreciones espumosas por la boca, a partir de los 3 min y hasta 6 h posteriores a la inyección; después de lo cual, los animales estuvieron más tranquilos y sólo presentaron una conducta de sobresalto al golpe en la jaula. Desde el punto de vista histopatológico, se observaron severas alteraciones en ventrículos laterales, hipocampo dorsal y corteza cerebral y cerebelosa, dado por abundante edema, degeneración neuronal y desmielinización, así como hemorragia e infiltrados inflamatorios a polimorfonucleares. En los animales inyectados después de 6 h, se observaron muchas neuronas del área CA3-CA2, necróticas y otras, se observaron normales, al parecer, debido a que la toxina inyectada no se había difundido aún hacia esa zona (Fig. 2). Estas alteraciones fueron más evidentes en el grupo de 72 h, que fue en el que se observó el daño más severo (Fig. 3).

Se determinó que los animales controles no mostraron alteraciones conductuales, aunque sí presentaron alteraciones histopatológicas leves en la vecindad del área inyectada, daño tisular que no produjo ningún efecto convulsivante, mientras que las inyecciones con el extracto, sí provocaron severas alteraciones conductuales que se correspondieron con la magnitud de las histopatológicas. Esto con alguna seguridad se debió a que el extracto inyectado se desplazó a través del líquido cefalorraquídeo hacia diferentes estructuras encefálicas como el hipocampo y otras involucradas en los fenómenos de la epilepsia, resultados que semejan los encontrados con el empleo del ácido kaínico.²⁷ Por otra parte, demuestra que en el extracto inyectado debe existir algún principio activo responsable del daño selectivo sobre las neuronas piramidales del hipocampo. De hecho, queda implícito el carácter epileptogénico del fenómeno.

La degeneración neuronal tan severa que se produce debido al efecto tóxico del extracto inyectado, provoca un desbalance hídrico entre las células y el medio tisular, que trae como consecuencia acumulación de agua en el tejido y por tanto, edema.

La desmielinización encontrada, pudiera deberse a la presencia de un compuesto responsable de esa actividad, aunque quizás pueda estar relacionado con la severa destrucción

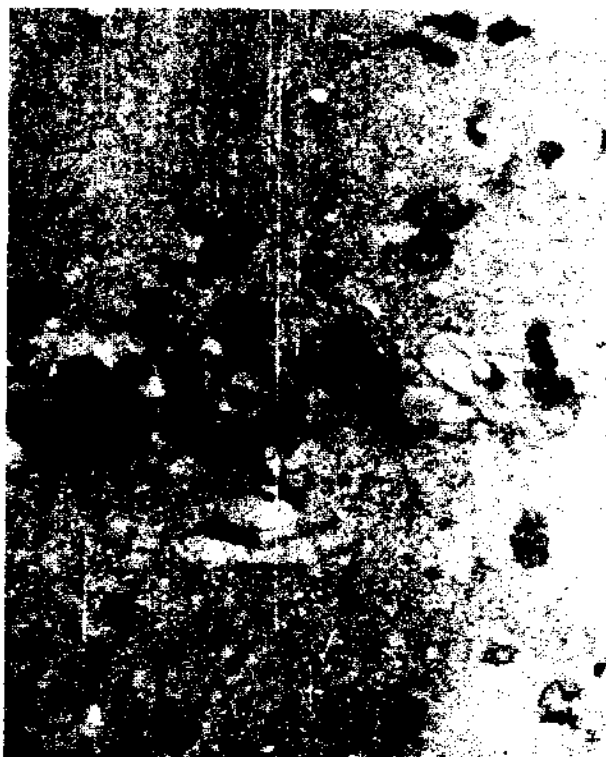

Fig. 2. Grupo experimental de 6 h. Se observa una zona más clara a la derecha, donde han desaparecido algunas neuronas y la que además, se aprecia edematosa (400 X).



Fig. 3. Grupo experimental de 72 h. Se observa degeneración neuronal y edema en las neuronas piramidales de la región CA3 del hipocampo (200 X).

tisular observada en las áreas referidas, donde coincidentemente la desmielinización resultó más evidente.

Por su importancia, se sugiere estudiar los efectos del extracto etanólico de la anémona *Bunodosoma*

granulifera dentro del contexto de las investigaciones histopatológicas y su posible asociación con manifestaciones epilépticas en animales de experimentación y además, la necesidad de continuar su purificación

con la finalidad de encontrar los posibles compuestos puros responsables de tales efectos.

BIBLIOGRAFIA

1. Nadler J.V., Perry V.W. and Cotman C.W. Intraventricular kainic acid preferentially destroys hippocampal pyramidal cells. *Nature*, **271**, 676, 1978.
2. Sperk G. Kainic acid seizures in the rat. *Progress in Neurobiol.*, **421**, 1, 1994.
3. Aneiros A., García I., Martínez J.R., Morales A., Pérez M., Acosta K., Cuquerella E. Alvarez M., Marrero M., Jomarron L., Harvey A., Engstrom A. y Karlsson E. Diversidad de propiedades

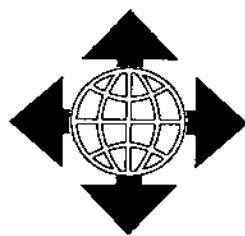biológicamente activas en la secreción de la anémona *Bunodosoma granulifera*. Fondo Nacional de Manuscritos de Ciencia y Técnica, Biblioteca Nacional de Ciencia y Tecnología, No. de Registro 96135, 8pp., 1998.

4. Buznego M.T., García I., Aneiros A. and Valdés A. Electroencephalographic study of the psicoactive effect of *Bunodosoma granulifera* in rats. *Physiopathol. of Nervous System.*, Proceedings of the Second Conference, Editores N. Hernández, M. Llanio y M.A. Fernández, Editorial Academia, La Habana, 73-77, 1992.
5. Concepción A.R. y Llorente S. Extracto acético-acetónico de *B.*

granulifera como herramienta investigativa para técnica de lesiones cerebrales. *Las Neurociencias y la Salud del Hombre*, Editores N. Hernández y M.A. Hernández, Editorial Academia, La Habana, 33-37, 1990.

6. Paxinos G. and Watson C. The rat brain in stereotaxis coordinates, Copyright by Academic Press Australia, 1986.
7. Tanaka T., Tanaka S., Fujita T., Takano K., Fukuda H., Sako K. and Yonemasu Y. Experimental complex partial seizures induced by a microinjection of kainic acid into limbic structures. *Prog. Neurobiol.*, **38**, 317, 1992.

¿BUSCA PUBLICIDAD?



La Revista CENIC Ciencias Biológicas le puede ayudar eficazmente a difundir su mensaje, así como a viabilizar sus contactos y propiciar intercambios y relaciones futuras con la comunidad científica nacional e internacional y sus instituciones respectivas.

Aproveche esta oportunidad que a módicos precios le ofrece para que su mensaje viaje y llegue con ella, a su círculo especializado de lectores.

TARIFAS (USD)

\$200	\$100	\$70	\$120	\$50	\$150	\$300	\$350
P	1/2P	1/3P	2/3P	1/4P	3/4P	2P	2P CENTRALES
\$850				\$500			
CONTRACUBIERTA (cuatricomía)				REVERSO DE CUBIERTA O DE CONTRACUBIERTA (cuatricomía)			

La contratación por un año (tres números) de este servicio, le proporciona como beneficio adicional, un descuento del 15 %.

Dirija su solicitud a:

Editorial CENIC
 Centro Nacional de Investigaciones Científicas,
 Avenida 25 y 158, Playa, Apartado Postal 6990, Ciudad de La Habana, Cuba.